

І. І. СМОЛАНКА, А. О. ЛЯШЕНКО, А. Д. ЛОБОДА, Д. Е. РИСПАЄВА,  
О. М. ІВАНКОВА, І. В. ДОСЕНКО, І. І. СМОЛАНКА (мол.), О. І. СИДОРЧУК (Київ)

## ОСОБЛИВОСТІ ПОСТМАСТЕКТОМІЧНОГО СИНДРОМУ У ХВОРИХ НАБРЯКОВИМИ ФОРМАМИ РАКУ ГРУДНОЇ ЗАЛОЗИ

Національний інститут раку <artz.doctor@gmail.com>

*Радикальне хірургічне лікування раку грудної залози (РГЗ) з виконанням радикальної мастектомії часто призводить до виникнення порушень функції верхньої кінцівки на боці операції. Симптомокомплекс уражень проявляється припухлістю, онімінням, задубінням, парестезіями, больовим синдромом різного ступеня вираженості, відчуттям важкості, судомами, спазмами, обмеженням рухливості. Він отримав назву постмастектомічного синдрому (ПМС). За даними літературних джерел, частота виникнення ПМС становить 60–80 % від загального числа пацієнток, які перенесли мастектомію. Порівняно вираженість постмастектомічного синдрому у хворих набряковою формою раку грудної залози (НРГЗ) та місцево-поширеним (не набряковим) раком грудної залози (МПРГЗ). З'ясовано, що більшість прооперованих з приводу НРГЗ хворих мали постмастектомічний синдром III ступеня за Бельтраном, тоді як хворі МПРГЗ без явищ набряку – II ступінь. Обмеженість рухів верхньої кінцівки з боку операції також більше виражена в групі НРГЗ, тоді як вираженість больового синдрому була однаковою для обох груп.*

**Ключові слова:** набряковий рак грудної залози; постмастектомічний синдром; місцево-поширений рак грудної залози.

**Вступ.** Лікування хворих раком грудної залози – складна і далека від вирішення проблема світової онкології. Більшою мірою це стосується хворих із поширеними формами захворювання і, в тому числі, хворих з набряковою формою раку грудної залози (НРГЗ). На відміну від звичного для пострадянського простору нехтування проблемами естетики і психологічного комфорту, європейська парадигма лікування хворих раком грудної залози (РГЗ) акцентує увагу на якості життя цієї категорії хворих. Саме тому в західних онкологічних закладах лікувальний процес – це взаємодія в роботі онколога, пластичного хірурга, спеціаліста з судинної та мікросудинної хірургії, а також психолога і спеціаліста з фізичної реабілітації. Саме при такій комбінації зусиль можливе вирішення такої непростой проблеми як постмастектомічний синдром, який виникає, за деякими даними, у 60–80 % від загального числа усіх пацієнток, які перенесли мастектомію, і характеризується комплексом порушень функції верхньої кінцівки, спричинених операційною травмою у підпахвинній ділянці (порушення лімфатичного, венозного відтоку, післяопераційний та післяпроменевий фіброз, брахіоплексит, невропатія).

Дотепер найбільш поширена класифікація постмастектомічного синдрому (ПМС) за М. Бельтраном (1990):

- I ступінь (стадія доклінічних проявів ПМС) – обсяг руки на ураженій стороні збільшується до 150 мл порівняно з протилежною верхньою кінцівкою. Помітних змін у довжині окружності плеча виявити не вдається;
- II ступінь (початок клінічних проявів ПМС) – обсяг руки перевищує протилежну кінцівку на 150–300 мл, довжина кола плеча – на 1–2 см. При цьому візуально відзначається непостійний набряк усієї руки чи окремих її сегментів. Набряк з'являється надвечір і зникає до ранку. Хворі відчують важкість у руці, іноді спостерігаються больові відчуття. Шкіра поступово втрачає колір, властивий здоровій кінцівці, береться в більш грубі складки;
- III ступінь (помірно виражений ПМС) – збільшення обсягу руки на 300–500 мл або довжини окружності плеча на 2–4 см. Набряк руки набуває

постійного характеру, самостійно до ранку не зникає. Шкіра стає синюшною, блідою, її важко взяти в складку;

- IV ступінь (виражений ПМС) – перевищення обсягу руки на 700 мл і більше або довжини окружності плеча на понад 6 см. Кінцівка повністю втрачає свою функцію. З'являються виражені трофічні порушення. Хворі змушені тримати руку в підвішеному стані.

Загальноприйнято, що до основних причин ПМС належать: порушення судинної мікроциркуляції, викликані видаленням підключичного, пахвового та підлопаткового лімфатичних колекторів; розлад іннервації судин руки в результаті перетину численних дрібних нервів при мастектомії, тривалий спазм судин з подальшим тромбозом, тромбофлебітом і лімфангоїтом, гнійно-некротичні ускладнення в зоні операційної рани, тривала лімфорей, бешиха верхньої кінцівки на стороні ураження, застосування пролонгованого курсу телегамматерапії [1, 2, 7, 8, 13].

Проявляється ПМС обмеженням амплітуди рухів у плечовому суглобі, ураженням периферичної нервової системи, припухлістю, онімінням, задубінням, парестезіями, больовим синдромом різного ступеня вираженості, болем у плечі; відчуттям важкості, судомами і спазмами, втратою або істотним обмеження рухливості, підвищенням місцевої температури, сухістю шкіри. Вважається, що ПМС частіше спостерігається на правій верхній кінцівці у термін 6–24 міс [2–4].

Наявність ПМС може призвести до розвитку серйозних ускладнень: пошкодження *m. supraspinatus*; хронічного бурситу, контрактури або обмеження амплітуди рухів плечового суглоба, плекситу, невропатії, скаленус-синдрому та розвитку лімфангіосаркоми на фоні тривало існуючого лімфостазу верхньої кінцівки [6, 7, 9, 10, 12]. Часто спостерігаються занепокоєння, тривога, психічні порушення, у 25 % жінок розвивається важка депресія [1, 11].

Лікування при ПМС поєднує медикаментозні, хірургічні та фізіотерапевтичні методи. До останніх належать: пневматична компресія з послідовним здавлюванням ВК від дистальних відділів до проксимальних [9, 12] – механічний і ручний лімфатичний дренаж, носіння бандажів та еластичних предметів одягу [10, 12].

Фармацевтичні методи базуються на призначенні препаратів бензопіронів (кумарин, дафлон, венастат, детралекс, цикло 3 форт, діосмін) вітамінів (оксерутин, троксерутин, вітамін Е), периферичних вазодиліаторів (пентоксифілін, трентал), діуретиків (верошпирон, фуросемід), препаратів нікотинової кислоти (нікошпан), препаратів системної ензимотерапії (Вобензим®) [9, 10, 12].

Хірургічні заходи включають втручання, спрямовані на поліпшення відтоку лімфи з ураженої кінцівки (лімфангіовенозні анастомози із застосуванням мікрохірургічної техніки), видалення фіброзно-зміненої підшкірної жирової клітковини [5, 6, 8, 11, 13, 14].

**Мета роботи** – порівняти частоту і вираженість ПМС у групі хворих після мастектомії з НРГЗ з аналогічними показниками у хворих, яким РМЕ виконувалася з приводу МПРГЗ без набряку.

**Матеріали і методи.** Спостерігали 80 пацієнток (табл. 1). I група включала 40 хворих з НРГЗ віком від 34 до 70 років, II – 40 хворих РГЗ T2–3N1–2M0 віком від 28 до 75 років. Хворі обох груп отримали неоад'ювантну терапію на основі препаратів антрациклінового і таксанового ряду (схема АС с переходом до D, або схема DC). Передопераційну радіотерапію в сумарній дозі до 50 Грей застосовували 5 хворим з НРГЗ та 3 хворим з ненабряковими формами МПРГЗ, що було пов'язано з прогресуванням хвороби на фоні проведення неоад'ювантної ПХТ. В обох групах наступним етапом комплексного лікування була виконана РМЕ. У післяопераційному періоді оцінювали ступінь розвитку ПМС. До кри-

теріїв порівняння включали: наявність больового синдрому, ступінь рухливості кінцівки та ступінь вираженості ПМС за Бельтраном (табл. 2, рис. 2).

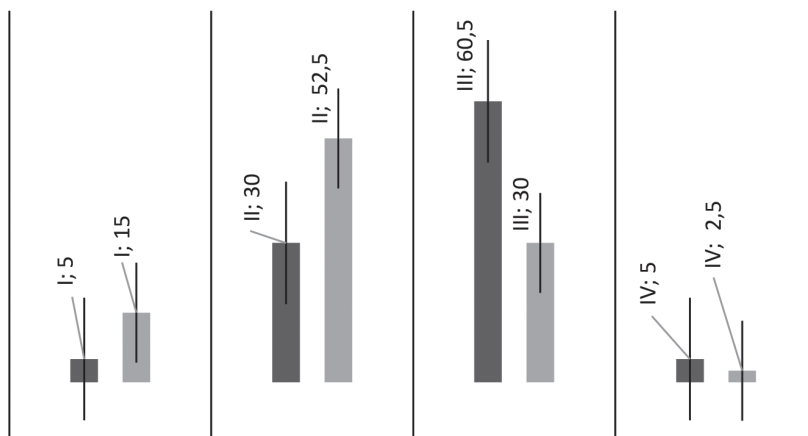
Таблиця 1. Розподіл хворих за групами

Група хворих	Кількість хворих, <i>n</i>	Стадія хвороби	TNM	Вік хворих, роки	G	Гістологічний варіант пухлини
I	40	ІІБ	T4dN1–2	34–70	II–III	Протокова, дольково-протокова карцинома
II	40	ІІБ, ІІА, ІІБ	T2N1–2 T3N1–2 T4bN1–2	28–75	I–III	Протокова, дольково-протокова, долькова, слизова карцинома

**Результати та їх обговорення.** Оцінювали вираженість ПМС за Бельтраном через 90 діб після закінчення комплексного лікування у хворих з НРГЗ та МПРГЗ (без набряку). Виявлено, що ПМС I–II ступеня спостерігався у 27 хворих з МПРГЗ та 14 хворих НРГЗ, тоді як ПМС III–IV ступеня констатували у 13 хворих з МПРГЗ і у 26 хворих НРГЗ ( $P > 0,05$ ).

Таблиця 2. Ступінь постмастектомічного синдрому за Бельтраном у хворих набряковою формою раку грудної залози та у хворих з місцево-поширеною (не набряковою) формою раку грудної залози

Ступінь ПМС за Бельтраном	Група хворих		P
	НРГЗ ( <i>n</i> = 40)	МПРГЗ ( <i>n</i> = 40)	
I			0,134
абс. од.	2	6	
%	5,00 ± 3,45	15,00 ± 5,65	
II			0,039
абс. од.	12	21	
%	30,00 ± 7,25	52,5 ± 7,9	
III			0,005
абс. од.	24	12	
%	60,50 ± 7,75	30,00 ± 7,25	
IV			0,557
абс. од.	2	1	
%	5,00 ± 3,45	2,50 ± 2,47	



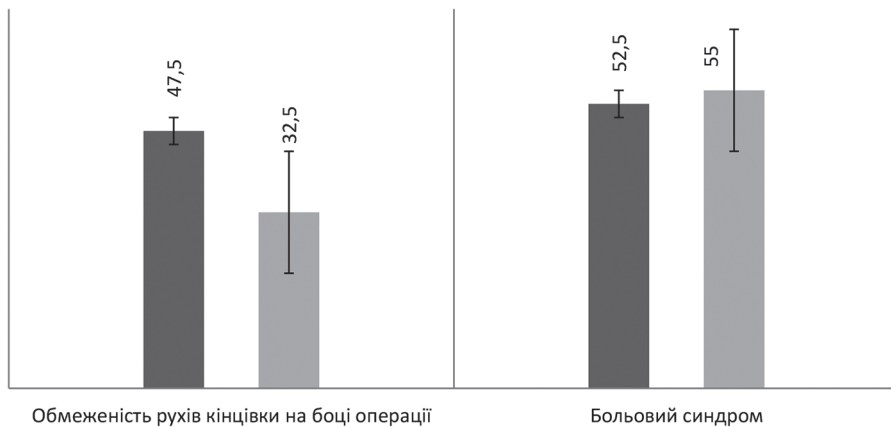
**Рис. 1.** Ступінь постмастектомічного синдрому за Бельтраном у хворих набряковою формою раку грудної залози та хворих місцево-поширеною (не набряковою) формою раку грудної залози:

■ – НРГЗ (*n* = 40); ■ – МПРГЗ (*n* = 40)

Через 90 діб після закінчення комплексного лікування обмеженість руху кінцівки на боці операції в групі хворих з МПРГЗ становила 32,5 %, тоді як у групі хворих із НРГЗ – 47,5 %. Больова симптоматика різного ступеня вираженості на цей самий час спостерігалася у 52,5 % хворих на з МПРГЗ та у 55 % хворих на НРГЗ (табл. 3, рис. 2).

**Таблиця 3. Вираженість обмеженості рухів та больового синдрому у хворих набряковою формою раку грудної залози та у хворих місцево-поширеною (не набряковою) формою раку грудної залози**

Група хворих	Критерії порівняння	
	обмеженість рухів кінцівки на боці операції	больовий синдром
<b>НРГЗ</b>		
абс. од.	19	21
%	47,5 ± 7,9	52,5 ± 7,9
<b>МПРГЗ</b>		
абс. од.	13	22
%	32,50 ± 7,41	55,00 ± 7,87
<b>P</b>	0,17	0,823



**Рис. 2.** Вираженість обмеженості рухів та больового синдрому у хворих набряковою формою раку грудної залози та у хворих місцево-поширеною (не набряковою) формою раку грудної залози:

■ – НРГЗ; □ – МПРГЗ

Як бачимо, вираженість больового синдрому майже однакова для хворих обох групах, тоді як за ступенем проявів ПМС та обмеженістю рухів ситуація була більш сприятлива в групі МПРГЗ (без явищ набряку). Таким чином, на обмеженій вибірці даних спостерігали, що наявність НРГЗ обтяжує вираженість ПМС та ускладнює його перебіг.

Ці спостереження допомагають виробити адекватну хірургічну та лікувально-реабілітаційну тактику для хворих з НРГЗ. Виконуючи оперативні втручання з приводу НРГЗ, слід уникати невиправданої травматизації, як при виконанні лімфодисекції, так і при досягненні чистоти країв постмастектомічної рани. Але, звичайно ж, принципи онкологічного радикалізму мають бути збережені у будь-якому разі.

Наявність НРГЗ зумовлює велику вірогідність використання арсеналу препаратів для відновлення крово-лімфоциркуляції в ураженій кінцівці. На наш погляд, перевагу слід надавати бензопіронам (венастат, детралекс, цикло 3 форт, діосмін), сечогінним засобам, препаратам системної ензимотерапії (вобензим),

унікаючи засобів, які різко впливають на крово- та лімфообіг (пентоксифілін, нікотинова кислота).

Сьогодні змінюється підхід до можливостей та ролі фізіотерапевтичних процедур у лікуванні онкохворих взагалі та хворих РГЗ зокрема. Останнім часом широке використання в реабілітації хворих РГЗ знайшли пневматична компресія з послідовним здавленням ВК від дистальних відділів до проксимальних, механічний і ручний лімфатичний дренаж, носіння бандажів та еластичних предметів одягу. Водночас у лікувально-реабілітаційних заходах з приводу постопераційної лімфедми при РГЗ слід уникати фізіотерапевтичних методик, які є загальновизнаним протипоказанням в реабілітації онкохворих (електрофорез, грязелікування). Загалом, методики профілактики лімфедми та лікування при її розвитку для НРГЗ та РГЗ не відрізняються. Але зважаючи на більшу вираженість симптоматики ПМС при НРГЗ, можлива тактика на випадок передбачення, з призначенням протинабрякових заходів відразу після закінчення комплексного лікування.

**Висновки.** 1. У хворих з НРГЗ явища ПМС були більш вираженими порівняно з хворими МПРГЗ (без набряку). 2. У хворих з НРГЗ потрібно суворо контролювати радикалізм хірургічних втручань, уникаючи зайвої інтраопераційної травматизації. 3. Заходи щодо запобігання ПМС у хворих з НРГЗ мають починатися в ранньому післяопераційному періоді, що дає змогу розраховувати на раннє відновлення функцій кінцівки і підвищення стандартів життя.

**Конфлікту інтересів немає.**

#### Список літератури

1. *Абалмасов К. Г.* Новые направления поиска в хирургии лимфатических отёков: Тезисы докладов и сообщений 1-го съезда лимфологов России. – М., 2003. – С. 96.
2. *Бардычев М. С.* Лечение лимфедемы конечностей // Лимфедема конечностей. – Прага: Авиченум, 1987. – С. 256.
3. *Бенда К.* Лечение лимфедемы конечностей // Лимфедема конечностей. – Прага: Авиченум, 1987. – 331 с.
4. *Бородин Ю. И., Любарский М. С., Морозов В. В.* Руководство по клинической лимфологии. – М.: ООО «Мед. информ. Агентство», 2010. – 208 с.
5. *Малинин А. А.* Патогенетическое обоснование операций резекционного направления при лечении лимфедемы. Методы и техника их выполнения (лекция) // Вестн. лимфологии. – 2010. – № 2. – С. 4–12.
6. *Савкин И. Д.* Хирургическое лечение лимфедемы конечностей // Наука молодых (Eruditio juvenium). – 2013. – № 4. – С. 61–65.
7. *Шикеримов Р. К., Савин А. А., Стулин И. Д.* и др. Неврологические расстройства у женщин после мастэктомии // Клин. геронтология. – 2008. – № 8. – С. 15–18.
8. *Яровенко Г. В., Жуков Б. Н., Каторкин С. Е.* Варианты оперативной коррекции лимфооттока при лимфедеме нижних конечностей // Новости хирургии. – 2012. – Т. 20, № 3. – С. 117–121.
1. *Abalmasov K. G.* Novye napravleniya v hirurgii limfaticeskikh otyokov: Tez. dop. 1-go S'ezda limfologov Rossii. – М., 2003. – Р. 96.
2. *Bardychev M. S.* Lechenie limfedemy konechnostej // Limfedema konechnostej. – Praga: Avicenum, 1987. – 256 p.
3. *Benda K.* Lechenie limfedemy konechnostej // Limfedema konechnostej. – Praga: Avicenum, 1987. – Р. 241, 261, 280, 288.
4. *Borodin Yu. I., Lyubarskij M. S., Morozov V. V.* Rukovodstvo po klinicheskoy limfologii. – М.: ООО «Med. inform. agentstvo», 2010. – 208 p.
5. *Malinin A. A.* Patogeneticheskoe obosnovanie operacij rezekcionnogo napravleniya pri lechenii limfedemy. Metody i tekhnika ih vypolneniya (lekcija) // Vestn. limfologii. – 2010. – № 2. – Р. 4–12.
6. *Savkin I. D.* Hirurgicheskoe lechenie limfedemy konechnostej // Nauka molodyh (Eruditio juvenium). – 2013. – № 4. – Р. 61–65.
7. *Shikerimov R. K., Savin A. A., Stulin I. D.* i dr. Nevrologicheskie rasstrojstva u zhenshin posle mastektomii // Klin. gerontologiya. – 2008. – № 8. – Р. 15–18.
8. *Yarovenko G. V., Zhukov B. N., Katorkin S. E.* Varianty operativnoj korrekcii limfootoka pri limfedeme nizhnih konechnostej // Novosti hirurgii. – 2012. – Т. 20, № 3. – Р. 117–121.

9. Boris M., Weindorf S., Lasinski B. Persistence of lymphedema reduction after noninvasive complex lymphedema therapy // *Oncology*. – 1997. – No. 11. – P. 99–109.
10. Boris M., Weindorf S., Lasinski B. Treatment for lymphedema of the arm- the Casley-Smith method // *Cancer Supplement*. – 1998. – Vol. 83, no. 12. – P. 2843–2860.
11. Calnan J. S., Pflug J. J., Mills C. J. Pneumatic intermittent compression legging simulating calf-muscle pump // *Lancet*. – 1970. – Vol. 2. – P. 502–509.
12. Casley-Smith J. R., Piller N. B. The mode of action of coumarin and related compounds in the treatment of lymphedema // *Clodius L. Lymphedema*. – Stuttgart: Thieme, 1977. – P. 33–41.
13. Piller N. B., Thelander A. Treatment of chronic postmastectomy lymphedema with low level laser therapy // *Lymphology*. – 1998. – Vol. 31. – P. 74–86.
14. Schaverin M. V., Coroneos Ch. J. Surgical treatment for lymphedema // *PRS*. – 2019 – Vol. 144, N 3. – P. 738–758.

## ОСОБЕННОСТИ ПОСТМАСТЭКТОМИЧЕСКОГО СИНДРОМА ПРИ ОТЁЧНЫХ ФОРМАХ РАКА ГРУДНОЙ ЖЕЛЕЗЫ

*И. И. Смоланка, А. А. Ляшенко, А. Д. Лобода, Д. Э. Риспаева,  
О. Н. Иванкова, И. В. Досенко, И. И. Смоланка (мл.), О. И. Сидорчук (Киев)*

Радикальное хирургическое лечение рака грудной железы (РГЖ) с выполнением радикальной мастэктомии часто приводит к возникновению нарушений функции верхней конечности на стороне операции. Симптомокомплекс нарушений проявляется припухлостью, онемением, парестезиями, болевым синдромом различной степени выраженности, ощущением тяжести, судорогами, спазмами, ограничением подвижности. Его принято называть постмастектомическим синдромом (ПМС). По данным литературных источников, частота возникновения ПМС достигает 60–80 % всех пациенток, перенесших мастэктомию. Сравнивалась выраженность постмастектомического синдрома у групп пациенток с отёчной формой рака грудной железы (ОРГЖ) и местно-распространённым (не отёчным) раком грудной железы (МРРГЖ). Установлено, что у большинства больных, оперированных по поводу ОРГЖ, наблюдался постмастектомический синдром III степени по Бельтрану, тогда как у больных МРРГЖ без явления отёка – II степени. Ограничение подвижности верхней конечности на стороне операции также было больше выражено в группе ОРГЖ, тогда как выраженность болевого синдрома была одинаковой в обеих группах.

**Ключевые слова:** отёчная форма рака грудной железы; постмастектомический синдром; местно-распространённый рак грудной железы.

## FEATURES OF POSTMASTOMIC SYNDROME IN A PATIENTS WITH INFLAMMATORY BREAST CANCER

*I. I. Smolanka, A. O. Lyashenko, A. D. Loboda, D. E. Ryspaeva,  
O. M. Ivankova, I. V. Dosenko, I. I. Smolanka (jun.), O. I. Sydorchuk (Kyiv, Ukraine)*

National Cancer Institute

Radical surgery of the breast cancer (BC) with the radical mastectomy often lead to a dysfunction of the upper limb on the operation side. The symptom complex of disorders is manifested by swelling, numbness, paresthesias, pain syndrome of varying severity, heaviness, convulsions, spasms, and limited mobility. It is called postmastectomy syndrome (PMS). According to literature sources, the incidence of PMS is 60–80 % of all patients undergoing mastectomy. The severity of postmastectomy syndrome in patients with an inflammatory breast cancer (IBC) and locally advanced (non inflammatory) breast cancer (LABC) was compared. It turned out, that majority of patients with IBC had postmastectomy syndrome of the III degree according to Beltran while the patients with LABC (non inflammatory) – II. The limitation of mobility of the upper limb was also more pronounced in the IBC group, while the severity of pain syndrome was the same in both groups.

**Key words:** inflammatory breast cancer; postmastectomy syndrome; locally advanced breast cancer.